

# TransPRK: No-Touch Technik mit SCHWIND AMARIS

## Die neue Dimension bei Oberflächenbehandlungen

Mit den SCHWIND AMARIS Lasersystemen führen Sie jetzt berührungsfreie Oberflächenbehandlungen in einem Schritt durch.

### Präziser Abtrag mit dem Laser

Bei der TransPRK (transepitheliale PRK) wird das Epithel mit den SCHWIND AMARIS Excimer Lasern abgetragen. Das Auge kommt nicht mit einem Instrument in Berührung.


Der Vorteil im Vergleich zu üblichen Oberflächenbehandlungen liegt klar auf der Hand: Das Epithel wird präziser, gleichmäßiger und einfacher als beim manuellen oder Alkohol-assistierten Abtrag entfernt.

### Sorgfältig kalkuliertes epitheliales Dickenprofil


TransPRK korrigiert refraktive Fehler durch die Überlagerung eines asphärischen Ablationsprofils mit einem epithelialen Dickenprofil. Das Dickenprofil setzt sich aus Werten zusammen, die auf Fachliteratur und durchschnittlichen Populationsdaten basieren. Dabei weist das epitheliale Profil 55  $\mu\text{m}$  im Zentrum auf und wächst zur Peripherie hin auf 65  $\mu\text{m}$  an.

### Kompensation unterschiedlicher Gewebeabträge


Die Krümmung der Hornhaut und der damit einhergehende schräge Einfall des Laserstrahls bewirken Energie- und Reflexionsverluste. Die SCHWIND CAM kompensiert diese Verluste und beugt einer Hyperopisierung des Auges vor. Auch gleicht die hochentwickelte Software kleine Unterschiede bei den Gewebeabträgen von Epithel und Stroma aus.




Reguläre Hornhaut vor TransPRK




Abtrag der refraktiven Komponente



Abtrag der epithelialen Komponente



Stromales Bett nach TransPRK



Regenerierte Hornhaut nach TransPRK

### TransPRK bei regulären Hornhäuten

Bei regulären Hornhäuten sorgt die Behandlung mit TransPRK im Vergleich zu LASEK oder PRK für einen kürzeren Heilungsprozess. Dabei stellt sich die Sehqualität deutlich schneller ein – auch bei hochmyopen Augen (höher als 8 dpt).

Anders als bei der LASIK oder Femto-LASIK ist bei der TransPRK keine Ansaugung des Patientenauges notwendig. Auch bietet die Methode aufgrund der üblicherweise höheren reststromalen Dicke eine hohe Sicherheit für die Patienten: Es wird kein Hornhautflap präpariert und die Hornhaut wird nicht zusätzlich geschwächt.


### TransPRK bei irregulären Hornhäuten

TransPRK in Verbindung mit cornealer Wellenfront erlaubt die bestmögliche Übereinstimmung der cornealen Topographie und des Ablationsprofils. Sie ist für Patienten geeignet, die eine Nachbehandlung nach einer radialen Keratotomie oder einer Hornhauttransplantation benötigen. In Fällen, die einen komplizierten epithelialen Flap erwarten lassen oder bei denen das Epithel stromale Irregularitäten verdeckt, ist TransPRK ebenfalls sinnvoll einsetzbar.


Auch lässt sich TransPRK zur Behandlung von Haze, oberflächlichen Hornhautnarben oder Keratokonus vor collagenen Hornhautvernetzung anwenden.

Weil der Abtrag des kalkulierten Volumens durch das Epithel hindurch erfolgt, hat dieses eine glättende Wirkung auf das verbleibende Hornhautstroma.

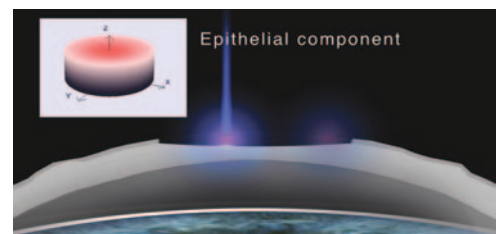
- Kürzere Behandlungszeit
- Minimiertes Hornhautdehydrationsrisiko
- Schnellerer Heilungsprozess



Irreguläre Hornhaut vor TransPRK



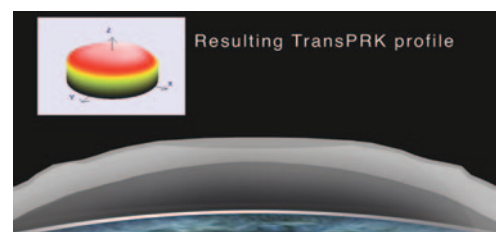
Abtrag der refraktiven Komponente



Abtrag der epithelialen Komponente



Stromales Bett nach TransPRK



Regenerierte Hornhaut nach TransPRK